

# 高能物理与核物理

HIGH ENERGY PHYSICS AND NUCLEAR PHYSICS

HEP & NP, 2005, 29 (Supp. ): 130 - 132 (in Chinese)

(高能物理与核物理, 2005, 29 (增刊): 130 - 132)

## 乳腺组织的衍射增强成像\*

刘成林<sup>1,2</sup> 张渊<sup>1</sup> 张新夷<sup>1,1)</sup> 杨文涛<sup>3</sup> 彭卫军<sup>3</sup>

施达仁<sup>3</sup> 朱佩平<sup>4</sup> 黄万霞<sup>4</sup> 袁清习<sup>4</sup>

1(复旦大学同步辐射研究中心, 物理系, 表面物理国家重点实验室 上海 200433)

2(盐城师范学院物理系 盐城 224002)

3(复旦大学附属肿瘤医院 上海 200032)

4(中国科学院高能物理研究所 北京 100049)

中国物理学会 主办  
科学出版社 出版

# 乳腺组织的衍射增强成像\*

刘成林<sup>1,2</sup> 张渊<sup>1</sup> 张新夷<sup>1;1)</sup> 杨文涛<sup>3</sup> 彭卫军<sup>3</sup>

施达仁<sup>3</sup> 朱佩平<sup>4</sup> 黄万霞<sup>4</sup> 袁清习<sup>4</sup>

1 (复旦大学同步辐射研究中心, 物理系, 表面物理国家重点实验室 上海 200433)

2 (盐城师范学院物理系 盐城 224002)

3 (复旦大学附属肿瘤医院 上海 200032)

4 (中国科学院高能物理研究所 北京 100049)

**摘要** 为了探讨X射线衍射增强成像(DEI)技术在乳腺癌早期诊断中的价值,利用北京同步辐射光源4W1A束线引出的硬X射线,对大块的正常乳腺组织和癌变乳腺组织进行X射线衍射增强成像,并对DEI中获得的不同图像以及正常组织和癌变组织的DEI图像进行对照分析.结果显示:在摇摆曲线顶部位置获得的图像(衍射图像)清晰度比较高,能够很好地反映出软组织中的结构.表观吸收图像与传统的乳腺X光照片基本相似,但分辨不同的软组织有一定的难度,分辨的能力也不如衍射图像;而衍射图像能够很好地显示出正常乳腺组织和癌变乳腺组织中腺体的形状、大小、分布和结构上的差异.因此,DEI技术在乳腺癌的诊断上有较高的价值,可作为常规诊断手段的重要补充.

**关键词** X射线衍射增强成像 同步辐射 癌变乳腺组织 正常乳腺组织

## 1 引言

乳腺癌已成为妇女常见的、多发的恶性肿瘤之一,中国虽非乳腺癌高发的国家,但近年来已出现快速增长的趋势,在某些城市和地区已居女性恶性肿瘤的前两位<sup>[1]</sup>.乳腺病变的X射线检查是乳腺癌早期诊断的最有效的措施<sup>[2]</sup>.乳腺检查有很多方法,X射线摄影诊断已经被公认为乳腺癌最有效、最可靠的诊断方法,在乳腺病的诊断中起着相当重要的作用<sup>[3]</sup>,但从腺体较致密的X射线片上,欲表达微小病灶是很困难的.尽管X射线干板摄影有特殊的边缘效应而使图像更清楚,能够显示的软组织层次也比较丰富,但其操作复杂、摄影速度慢,接受的X射线的剂量较大<sup>[4]</sup>.CT较其他X射线检查有着更多的优越性,它利用某一断面上没有其他重叠因素的影响而使图像更加清晰,但是CT的检查价格昂贵,对微细钙化灶的发现也不如钼靶X射线摄影,在乳腺癌临床影像检查中无法广泛应用<sup>[5]</sup>.

常规X光成像方法是以吸收衬度为基础,图像的

衬度是由于样品对X射线的吸收不同而引起的,它只能比较理想地分辨硬组织与软组织之间的界限,而难以区分软组织之间的边界,很难记录到比较满意的显微图像,而且只有肿瘤的直径在1cm左右才能被观测到,即使采用CT,其能检查的肿瘤直径也只是在几个mm,因而使乳腺癌患者往往到了晚期才被发现,错过了手术治疗的有利时期.衍射增强成像(DEI)技术是一种源自于吸收、折射率梯度和消光(小角散射被清除)衬度的辐射成像技术.基于同步辐射的DEI技术在1997年由D Chapman等人<sup>[6]</sup>首次报道后,世界范围内几个主要的同步辐射装置上都开展了这方面的研究工作.用于DEI方法研究的样品从开始的模型到实验动物,现在已经发展到人体离体组织,实验装置也从用单晶作为分析晶体到用双晶或多块晶体作为分析晶体,同时也将计算机断层扫描技术引入到衍射增强成像,形成了DEI-CT技术<sup>[7]</sup>.与传统的辐射成像吸收衬度相比,衍射增强成像技术通过一种或多种衬度机制的组合使物体的图像更清楚,具有很好分辨软组织的能力,并且可以观察到一般常规方法看不到的解剖结

\* 国家自然科学基金(10105002)资助

1) E-mail: xy-zhang@fudan.edu.cn

构和病理过程, 分辨率达到 $\mu\text{m}$ 量级, 从而可以实现乳腺癌的早期诊断<sup>[8]</sup>. 因此, X射线衍射增强成像技术越来越受到人们的重视, 并且具有疾病早期诊断的潜在应用, 也将会成为研究生物医学材料的一种非常有效的研究手段. 我们利用北京同步辐射装置4W1A束线引出的硬X射线, 对正常乳腺样品和癌变乳腺样品进行衍射增强成像, 并将记录的图像进行重建获得表观吸收图像和折射图像, 便于更好地进行正常组织和癌变组织内部微结构的分析研究, 为临床医学诊断提供一种新的方法.

## 2 实验样品与方法

实验样品由复旦大学附属肿瘤医院提供. 正常乳腺组织和乳腺癌组织样品均取自进行全乳房切除手术的患者被切除的乳腺组织, 该患者已确诊为乳腺癌. 乳腺癌组织样品从瘤体中选取, 正常乳腺组织在瘤体旁5cm外的地方选取, 样品尺寸大约为 $12\times 9\times 2\text{mm}^3$ , 用10%福尔马林溶液固定. 成像时, 样品从缓冲溶液中取出, 并被固定在样品架上. DEI实验是在北京同步辐射装置4W1A束线形貌站完成的<sup>[9]</sup>. 来自储存环的X射线以 $14.3^\circ$ 的入射角入射到Si(111)晶体(单色器)转变为单色光, 单色光能量为8keV, 光斑尺寸为 $15\times 12\text{mm}^2$ . 透过样品的单色X射线通过分析晶体Si(111)反射进入探测器后成像. 样品与探测器的距离约1m. 实验中采用X-ray Fast Digital Imager 18mm System (Photonic-science Ltd. UK)记录图像, 其分辨率为 $10.9\mu\text{m}$ . 图像采集时, 控制总曝光量不变.

## 3 实验结果与讨论

在DEI实验中, 通常将分析晶体调谐到特定角度的位置记录图像. 在摇摆曲线顶部位置能够记录正常组织和癌变组织的图像(衍射图像)如图1所示. 在这个位置, 被物体散射的X射线几乎全部被排除在分析晶体接收角之外, 消光效应比较显著, 图像的清晰度比较高, 能够大致反映出软组织中的结构, 在表现软组织结构方面的作用比传统的吸收成像显著.

图2是正常乳腺组织(A)和癌变乳腺组织(B)的表观吸收图像, 它们是在摇摆曲线左右半腰处拍摄得到的图像, 通过像素对像素的相加运算得到的. 表观吸收图像与传统的X射线医学图像具有相似性<sup>[10]</sup>. 在表观吸收图像中主要存在吸收衬度, 没有折射衬度, 但不能完全消除小角散射的影响, 使表观吸收图像的

清晰度比在摇摆曲线顶部记录的图像的清晰度来得差. 因此, 从表观吸收图像中比较清楚地分辨出不同的软组织是有一定难度的.

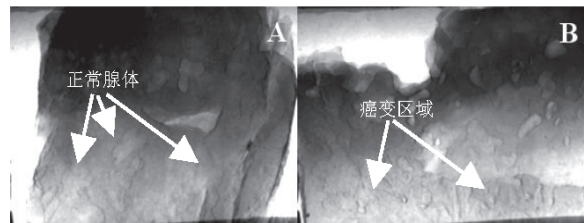


图1 在摇摆曲线的顶部记录的图像  
A 正常乳腺组织; B 癌变乳腺组织.

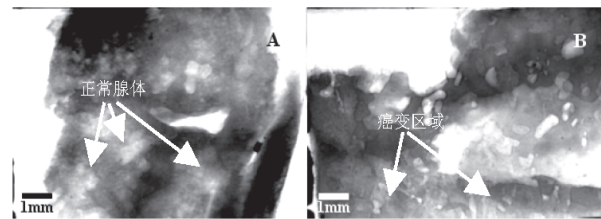


图2 表观吸收图像  
A 正常乳腺组织; B 癌变乳腺组织.

图3是正常乳腺组织(A)和癌变乳腺组织(B)的折射图像, 它们是在摇摆曲线左右半腰处拍摄得到的图像, 通过像素对像素的相减运算得到的. 由于摇摆曲线两侧对称图像的边缘效应是相反的, 经过处理后的图像的边缘效应被增强, 从而使软组织中的一些具体的细节能够很好地体现出来. 在图3(A)中, 可见一些圆锥形或圆球形的致密团, 这些致密团的分布基本均匀, 较大的致密团在2mm左右, 小的致密团在0.5mm左右, 致密团的平均线度约为1mm. 在图3(B)中, 可见一些圆形的致密团, 尺度基本均匀, 平均线度为0.5mm左右, 致密团的密度比较高, 而且沿不同方向向外扩展, 形成不规则的弥漫状结构. 同时显示出样品中不同组织之间的边界很丰富, 在一些区域中也出现了正常乳腺组织的结构, 说明样品中病变组织和正常组织交织在一起. 这些特征与病理切片有很多相似之处, 反映了DEI方法对医学诊断有一定的作用.




图3 折射图像  
A 正常乳腺组织; B 癌变乳腺组织.

## 4 结论

在 X 射线衍射增强成像中, 在摇摆曲线顶部位置获得的图像清晰度比较高, 能够大致地反映出软组织中的结构. 通过对 DEI 中获得的图像经过重建后可以得到的表观吸收图像和折射图像. 表观吸收图像与传

统的乳腺 X 光照片基本相似, 要分辨不同的软组织有一定的难度, 而且分辨软组织的能力也不如在摇摆曲线顶部位置获得的图像. 折射图像能够很好地显示出样品的内部结构, 可以用于辨别正常乳腺组织和癌变乳腺组织中腺体的形状、大小、分布和结构上的差异. 因此, DEI 技术在乳腺癌的诊断上有较高的价值, 可作为常规诊断手段的重要补充.

## 参考文献(References)

- 1 LIN Yu-Bin. Journal of Practicality Radiology, 2003, **19**: 356-358 (in Chinese)  
(林玉斌. 实用辐射杂志, 2003, **19**: 356-358)
- 2 Ittia E, Pattb BE, Linda E et al. Nuclear Instruments and Methods in Physics Research A, 2003, **497**: 1-8
- 3 Brema R F, Kieperb D A, Rapelyea J A et al. Nuclear Instruments and Methods in Physics Research A, 2003, **497**: 39-45
- 4 Simonetti G, Cossu E, Montanaro M et al. European Journal of Radiology, 1998, **27**: S234-S241
- 5 Saebel M, Aichinger H. Phys. Med. Biol., 1996, **41**:315-368
- 6 Chapman D, Thomlinson W, Johnston R E et al. Phys. Med. Biol., 1997, **42**: 2015—2025
- 7 Fiedler S, Bravin A, Keyrilainen J et al. Phys. Med. Biol. 2004, **49**:175-188
- 8 Hasnah M O, Zhong Z, Oltulu O et al. Med. Phys., 2002, **29**:2216-2221
- 9 LIU Cheng-Lin, ZHANG Yuan, ZHANG Xin-Yi et al. Med Sci Monit; 2005, **11**: MT33-38 [http://www.MedSciMonit.com/pub/vol\\_11/no\\_5/7006.pdf](http://www.MedSciMonit.com/pub/vol_11/no_5/7006.pdf)
- 10 LI Jun, ZHONG Zhong, Roy Lidtke et al. J. Anat. 2003, **202**: 463-470

## Diffraction Enhanced Imaging of Breast Tissue<sup>\*</sup>

LIU Cheng-Lin<sup>1,2</sup> ZHANG Yuan<sup>1</sup> ZHANG Xin-Yi<sup>1;1)</sup> YANG Wen-Tao<sup>3</sup> PENG Wei-Jun<sup>3</sup>  
SHI Da-Ren<sup>3</sup> ZHU Pei-Ping<sup>4</sup> HUANG Wan-Xia<sup>4</sup> YUAN Qing-Xi<sup>4</sup>

1 (Synchrotron Radiation Research Center, Physics Department, Surface Physics  
(National Key) Laboratory of Fudan University, Shanghai 200433, China)

2 (Physics Department of Yancheng Teachers' College, Yancheng 224002, China)

3 (Cancer Hospital, Medical Center of Fudan University, Shanghai 200032, China)

4 (Beijing Synchrotron Radiation Facility, Institute of High Energy Physics, CAS, Beijing 100049, China)

**Abstract** For evaluating the X-ray diffraction enhanced imaging (DEI) technology in the early diagnosis of breast cancer, the massive samples of normal breast tissue and cancerous one were imaged by DEI method using hard X-rays from 4W1A beamline at the Beijing Synchrotron Radiation Facility (BSRF). DEI images of both normal and cancerous breast tissues have been comparatively analyzed. The results show that diffraction images obtained at the top position of the rocking curve is clear enough and approximately display the structures of the soft tissue. The apparent absorption image is basically similar to the conventional mammography, and there are definite difficulties in distinguishing variant soft-tissues and its ability of finding cancerous soft-tissues is lower than the diffraction image. The inner structures of samples and the differences in shape, size, distribution and structure of the gland for normal and cancerous breast tissues can be clearly shown in refraction images. So, the DEI technology has high value in diagnosing breast cancer and may be an important complementary to early diagnostic method.

**Key words** X-ray diffraction enhanced imaging, synchrotron radiation, cancerous breast tissue, normal breast tissue

<sup>\*</sup>Supported by National Natural Science Foundation of China (10105002)

1) E-mail: xy-zhang@fudan.edu.cn